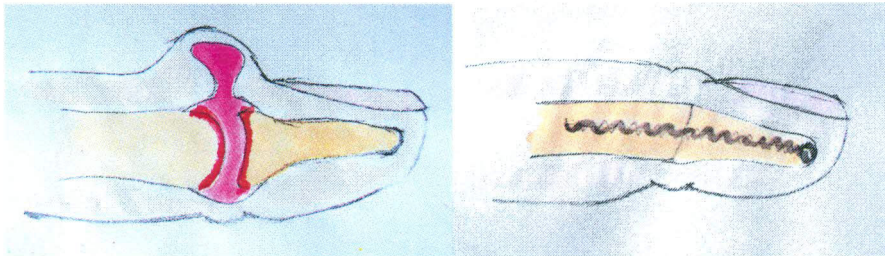


Dr. med. Stefan Weindel
Facharzt (FMH)
Plastische, Rekonstruktive
und Ästhetische Chirurgie,
Chirurgie und Handchirurgie

Endgelenkarthrose mit Cystenbildung

Die Fingergelenke ermöglichen die komplexe Bewegung der Hand und sind damit wesentlicher Bestandteil für die Handfunktion. Wie alle gesunden Gelenksflächen sind auch diese Gelenke von einer Knorpelschicht überzogen. Bei Arthrose ist diese Knorpelschicht abgenutzt. Durch den Knorpelverschleiss reibt schliesslich Knochen auf Knochen. Das betroffene Gelenk reagiert mit Ergussbildung, Schwellung, Schmerz und Bewegungseinschränkung. Die Diagnosestellung erfolgt durch die Untersuchung mit Röntgenbild. Im Frühstadium zeigt sich gelegentlich nur eine schmerzhafte Ergussausbuchtung (Cyste) mit eventueller Nageleinmuldung.



Ursache

Häufig unklar, evtl. Gelenkinstabilität, Veranlagung, Vorverletzung, Rheuma

Behandlung

Im Anfangsstadium Schmerz- und entzündungshemmende Medikamente, im weiteren Verlauf lokal wirkende Kortisoninfiltrationen. Bei weiteren Beschwerden operative Behandlung durch Versteifung in Funktionsstellung. Im Einzelfall kann vorab nur die Cyste abgetragen werden was jedoch die Ursache (Arthrose) nicht beseitigt aber einen Zeitgewinn bringt. Häufig zeigen sich jedoch wiederkehrende Cysten so dass später doch eine Gelenkversteifung durchgeführt werden muss.

Operation

Hautschnitt über dem Fingergelenk, Entfernen des abgenutzten Gelenkknochens und der Knotenbildungen. Dann Versteifung mit Metallimplantaten.

Komplikationen

Infekt, Verletzung von Gefässen, Sehnen oder Nerven, Restbeschwerden, Bewegungseinschränkung.

Nachbehandlung

Gippschienenruhigstellung für 2 Wochen, dann Beginn mit belastungsfreien Beübungen, Fadenzug nach 12 Tagen, Arbeitsausfall für 2-4 Wochen, ggf. später Metallentfernung

Weitere Informationen erhalten Sie gerne in einem persönlichen Gespräch.

Dr. med. Stefan Weindel

Dieses Informationsblatt ist lediglich eine Ergänzung zum Gespräch mit dem Arzt und zum persönlichen Behandlungsplan.