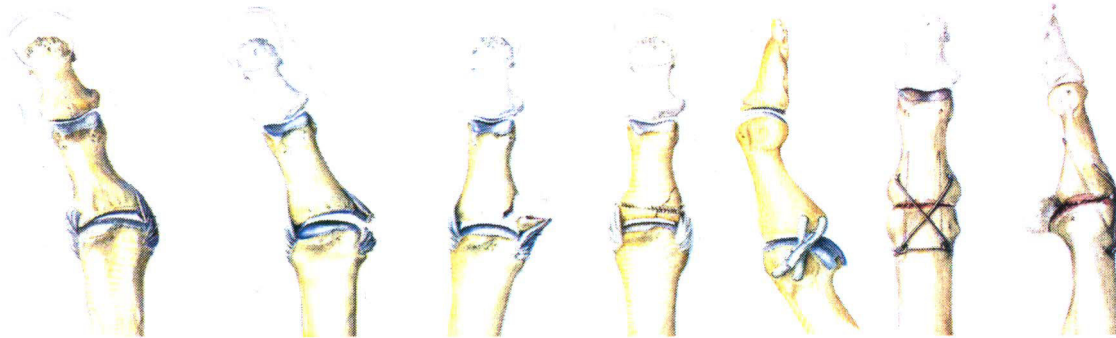


Dr. med. Stefan Weindel
Facharzt (FMH)
Plastische, Rekonstruktive
und Ästhetische Chirurgie,
Chirurgie und Handchirurgie

Skidaumen (Seitenbandläsion Daumen)

Der Daumen ist an der Hand am meisten exponiert da er den anderen Fingern in Opposition für die Greiffunktion entgegen steht. Bei Stürzen auf die Hand kommt es durch Abspreizen des Daumens häufig zu Seitenbandverletzungen, welche bei ungünstiger Behandlung in Schmerzzuständen, Instabilitäten, Kraftverlust und Arthrose enden.



Band-
dehnung

Bandriss

Knochen-
ausriss

Fragment-
fixierung

Bandrekon-
struktion

Gelenk-
versteifung

Behandlung

Bei reiner kontinuierlicher Seitenbanddehnung konservative Behandlung in einer Daumenschiene für 4 Wochen. Bei kompletter Ruptur des Seitenbandes oder knöchernem Ausriss und damit einhergehender Instabilität des Daumens eher operative Therapie durch Bandnaht oder Anschrauben des bandanhaftenden Knochenfragments. Dadurch Stabilisierung des Daumengrundgelenks.

Alte Seitenbandschäden können mit einem Bandersatz aus einer Sehne rekonstruiert werden.

Bei bereits eingetretener **Arthrose** (Knorpelschaden) kann eine Gelenkversteifung sinnvoll sein. Die resultierende Funktionseinschränkung wird in der Regel gut kompensiert.

Operation

In der Regel ambulante Operation in Regionalanästhesie.

Komplikationen

Infekt, Verletzung von Gefässen, Sehnen oder Nerven, Restbeschwerden, Bewegungseinschränkung

Nachbehandlung

Tragen der Daumenschiene für 3 Wochen dann langsam eine schmerzadaptierte Vollbelastung beginnen. Fadenzug nach 12 Tagen, ggf. ist eine Physio- oder Ergotherapie erforderlich. Der Daumen ist anschliessend für alle Tätigkeiten des Alltags wieder zu gebrauchen. Arbeitsausfall 4-6 Wochen.

Weitere Informationen erhalten Sie gerne in einem persönlichen Gespräch.

Dr. med. Stefan Weindel

Dieses Informationsblatt ist lediglich eine Ergänzung zum Gespräch mit dem Arzt und zum persönlichen Behandlungsplan.